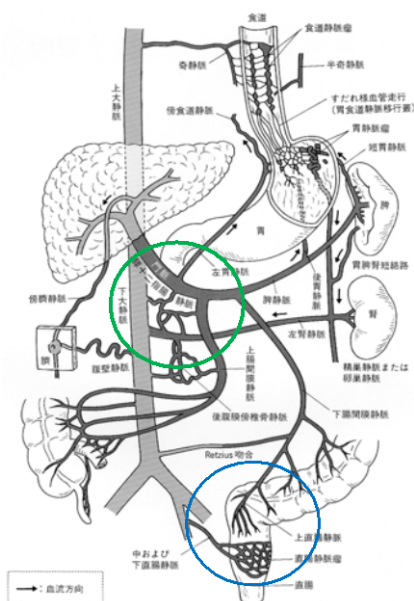


#### ④ 異所性静脈瘤

ほとんどの肝硬変に合併する静脈瘤は、胃と食道です。しかし、稀に他の消化管（異所性）に静脈瘤を形成し出血の原因となる場合があります。異所性静脈瘤の中で、多い部位が十二指腸や直腸です。

### 異所性静脈瘤



豊永純ほか: 食道胃静脈瘤の発生機序。  
日本メディカルセンター, 1996より抜粋一部改変

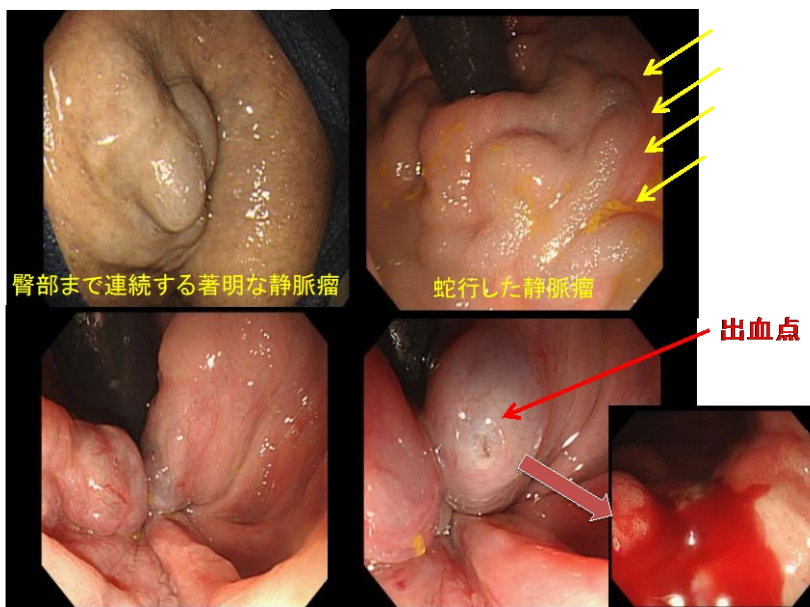
- 食道・胃静脈瘤
- 傍臍静脈短絡路
- 脾腎臓短絡路
- 上方短絡路
  - 横隔膜静脈短絡路
  - 心膜静脈短絡路
  - 奇静脈短絡路
  - その他
- 下方短絡路
  - 下腸間膜静脈逆流短絡路
  - 上腸間膜静脈逆流短絡路
  - 回腸静脈瘤など
- その他の短絡路
  - 十二指腸静脈瘤

肝硬変の方で、『痔の出血が止まらない。』『頻繁に下血する』とのお話を聞いたときは、直腸静脈瘤により痔の血流量が増大し出血が止まりづらいのではと疑います。下部内視鏡検査をそのような場合勧めます。

下図は実際の患者さんです。下血が止まらなくてかかりつけの前医受診し痔の出血を確認しましたが、止まらないため医師自ら必死に指で押さえながら当院に救急搬送となった方です。当初、指での圧迫により止血できていましたが、内視鏡観察中に再出血したため、緊急的に静脈瘤結紮術で内視鏡止血しました。その後の再出血予防のためカテーテルを用いて静脈瘤に対し硬化療法をおこなっています。図のように直腸内だけでなく肛門外まで連続していた静脈瘤が良好に治癒していることがわかります。

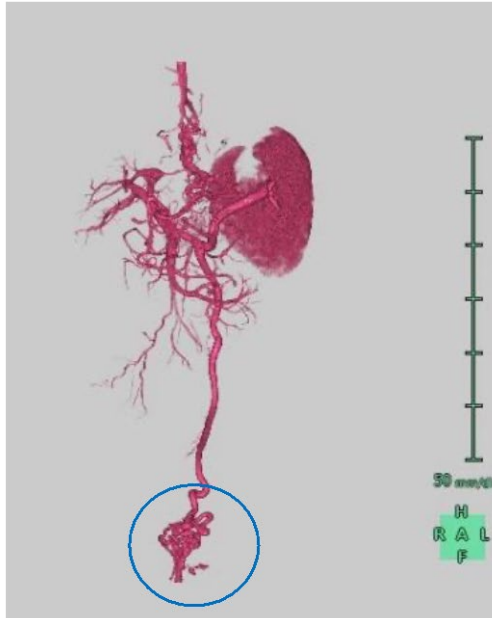
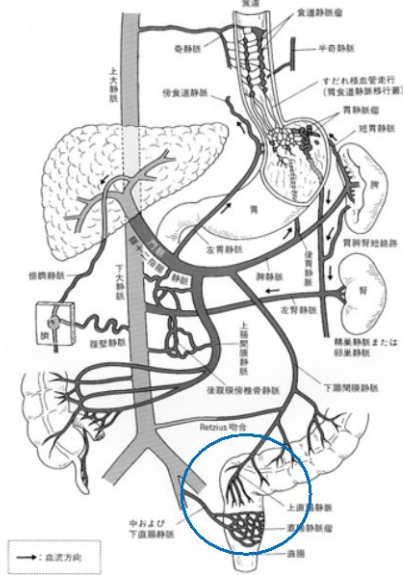
このような、稀な静脈瘤に対しても、放射線科、外科と相談し積極的に治療を行っています。

#### 異所性静脈瘤(直腸静脈瘤破裂後 下部内視鏡)



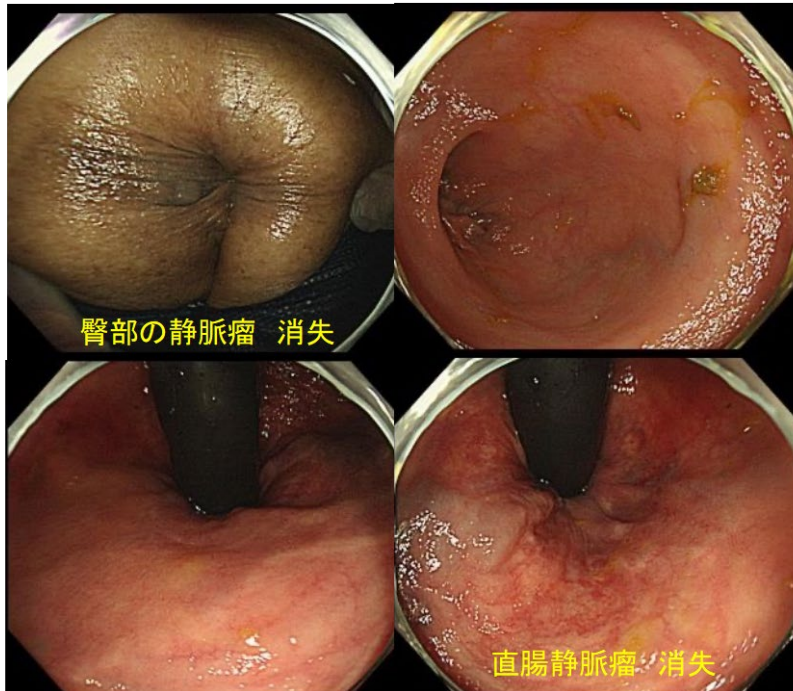
# 異所性静脈瘤(直腸)

## 直腸静脈瘤のCT-angiography



豊永純ほか:食道胃静脈瘤の発生機序。  
日本メディカルセンター,1996より抜粋一部改変

# 異所性静脈瘤IVR治療後4か月 (直腸静脈瘤 下部内視鏡)



臀部の静脈瘤 消失

直腸静脈瘤 消失